

# **PRISE EN CHARGE DES PARALYSIES RECURENTIELLES POST-THYROÏDECTOMIES**

**Dr SIMON PG  
ORL  
REUNION HPL  
28/11/2013**

# Quelques chiffres

Paralysies récurrentielles transitoires: 0,8 à 7 %  
selon les séries.

Atteinte unilatérale majorité des cas

Paralysies définitives autour de 1% (toute  
thyroïde)

- 1,25 % chirurgie goître
- 2 à 13 % chirurgie goître plongeant
- 2,27 % chirurgie reprise thyroïdectomie
- 0 à 2,8 % chirurgie Basedow
- 0,64 % chirurgie nodule unique

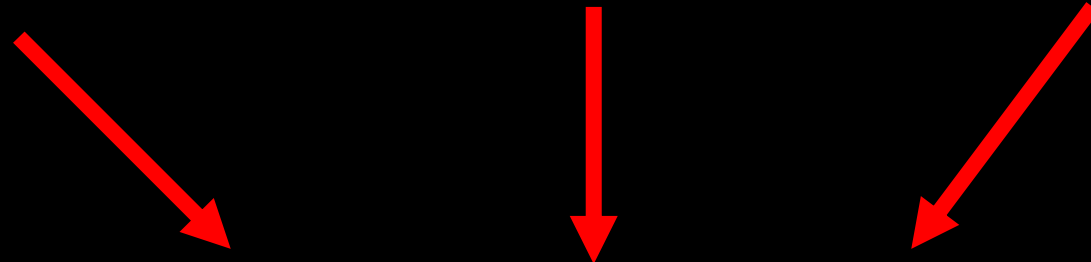
# Conduite A Tenir

- Bilan Phoniatrique
- Rééducation Orthophonique Précoce
  - Si absence de récupération à 6 mois => geste correcteur
  - Si section per-opératoire => correction immédiate ou simultanée

## Décision thérapeutique selon:

- Importance dysphonie et ses conséquences
- Fausses routes et complications
- Pronostic nerveux: potentiel éventuel de récupération
- Configuration du larynx paralysé (ouverture fermeture)
- Espérance vie du patient

Dysphonie, Fausse route, Dyspnée

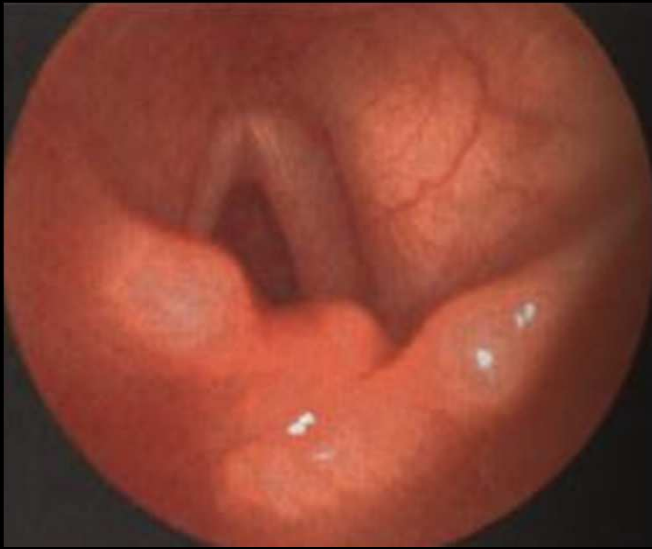


Consultation ORL

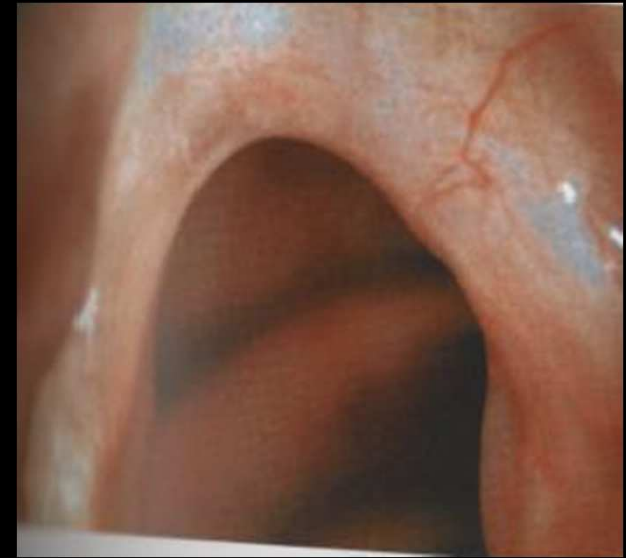Pour

Diagnostic Positif: uni ou bilatérale

Diagnostic Différentiel

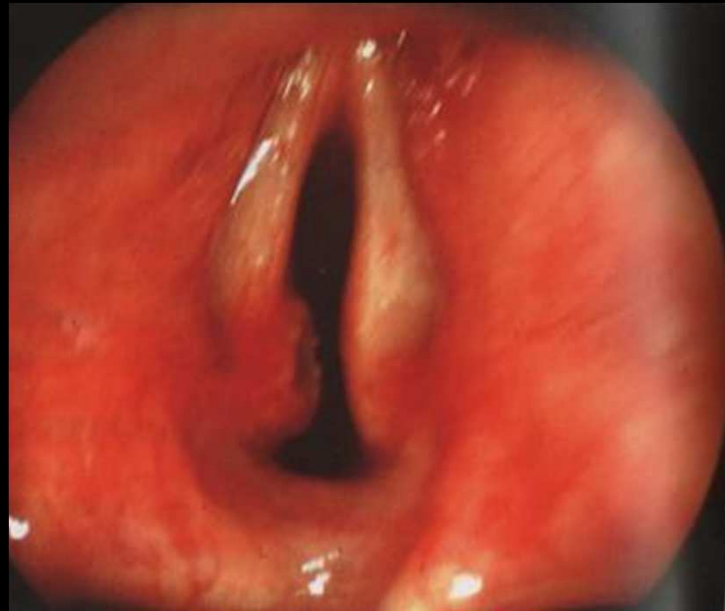


Luxation Crico-Aryténoïdienne



Palmure Laryngée

Ulcère de Jackson



# IMMOBILITE GLOTTIQUE UNILATERALE

## Rééducation orthophonique

### Laryngoplastie de médialisation par injection intra-laryngée

- trans-orale
  - Téflon
  - Collagène
  - Silicone
  - Graisse autologue
- percutanée

### Médialisation par voie externe ou thyroplastie

#### Gestes palliatifs

- SNG
- Trachéotomie

# IMMOBILITE GLOTTIQUE UNILATERALE

Rééducation orthophonique

Laryngoplastie de médialisation par injection intra-laryngée

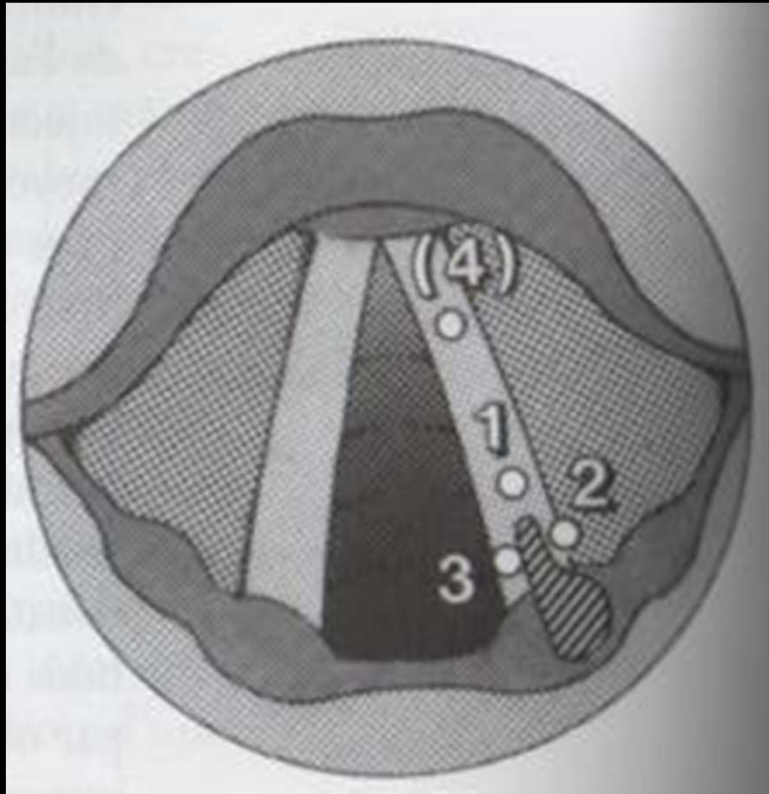
- trans-orale
  - Téflon
  - Collagène
  - Silicone
  - Graisse autologue
- percutanée

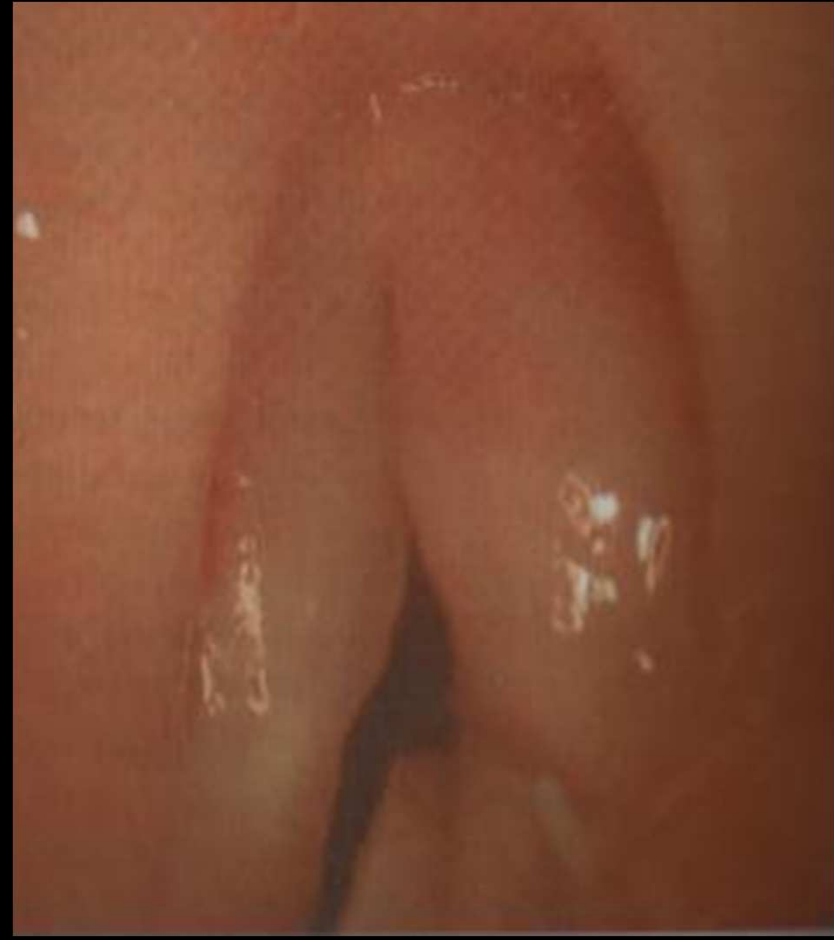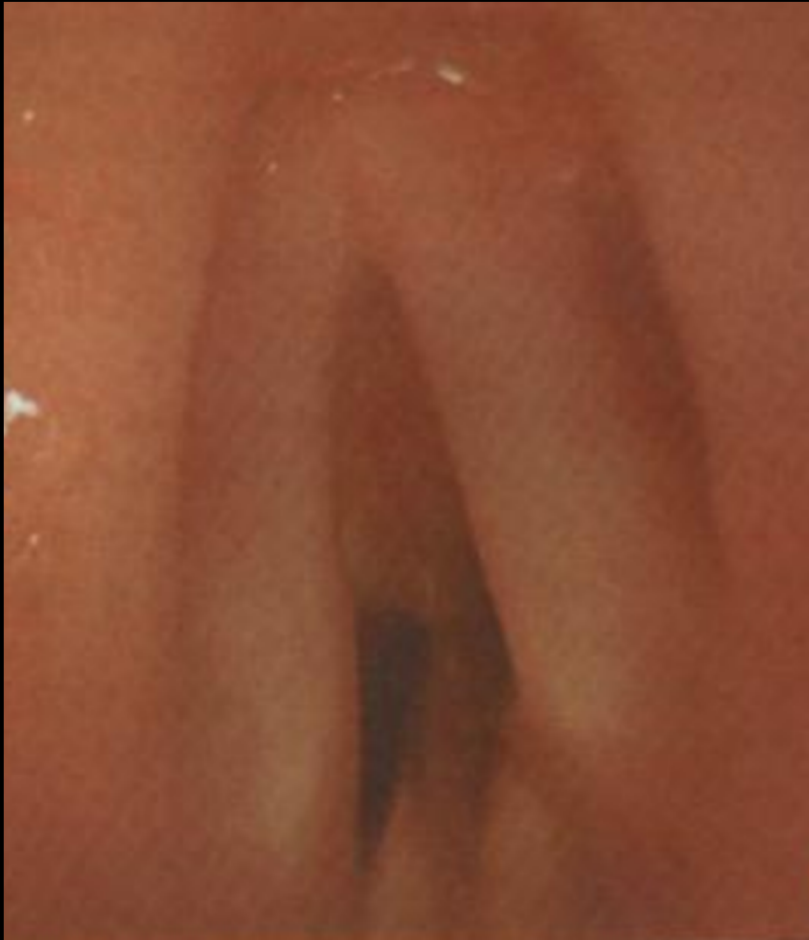Médialisation par voie externe ou thyroplastie

Gestes palliatifs

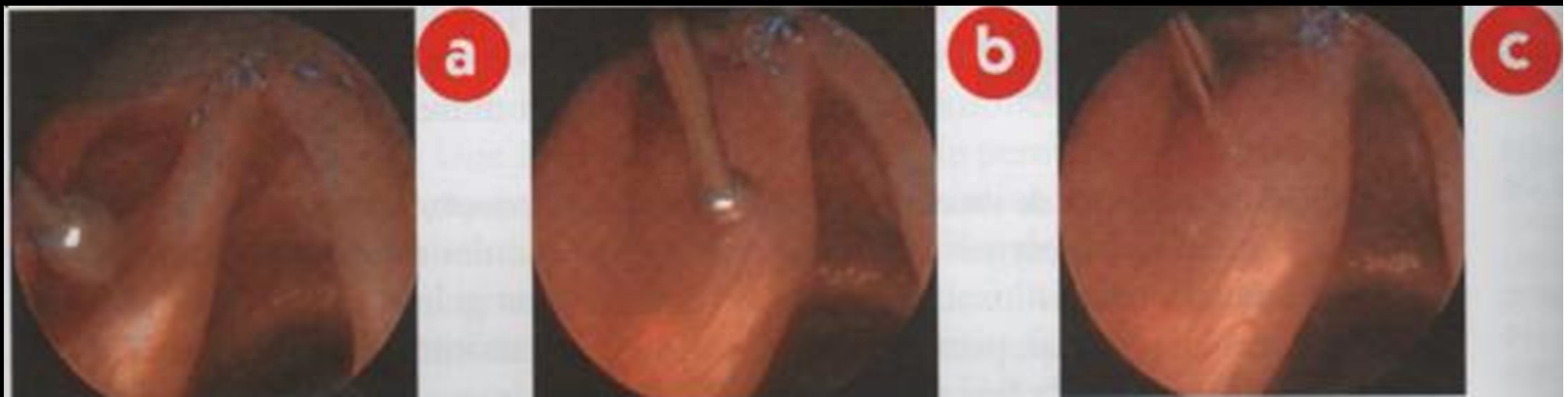
- SNG
- Trachéotomie







Injection corde vocale pour paralysie droite en abduction



Injection de graisse autologue dans la corde vocale gauche

# IMMOBILITE GLOTTIQUE UNILATERALE

Rééducation orthophonique

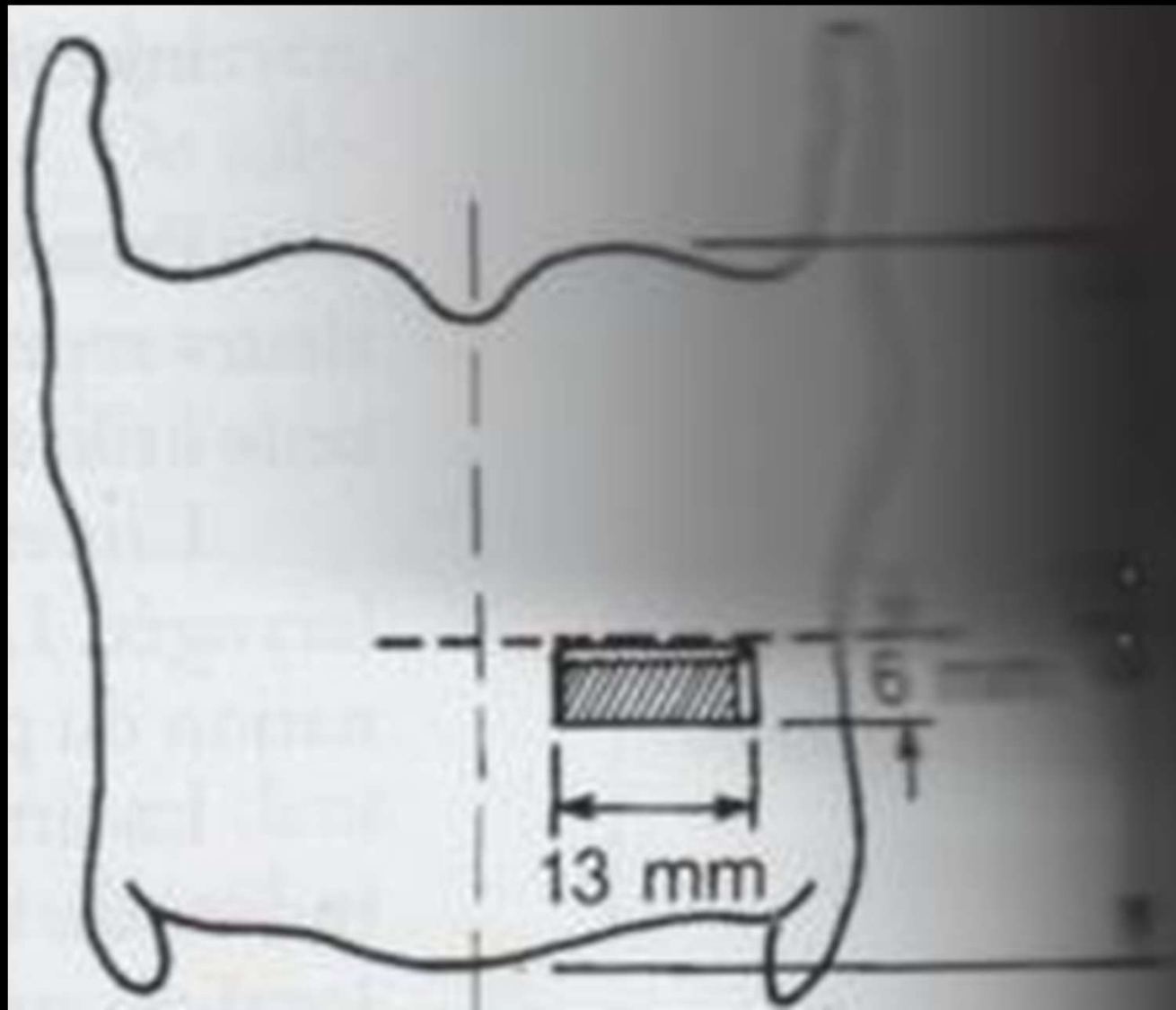
Laryngoplastie de médialisation par injection intra-laryngée

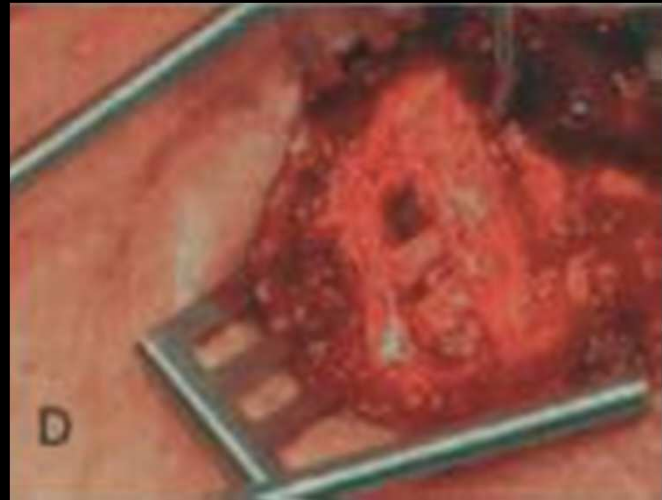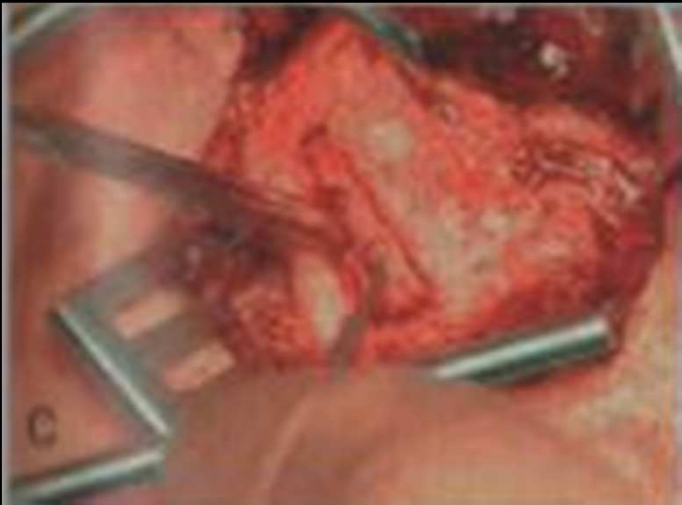
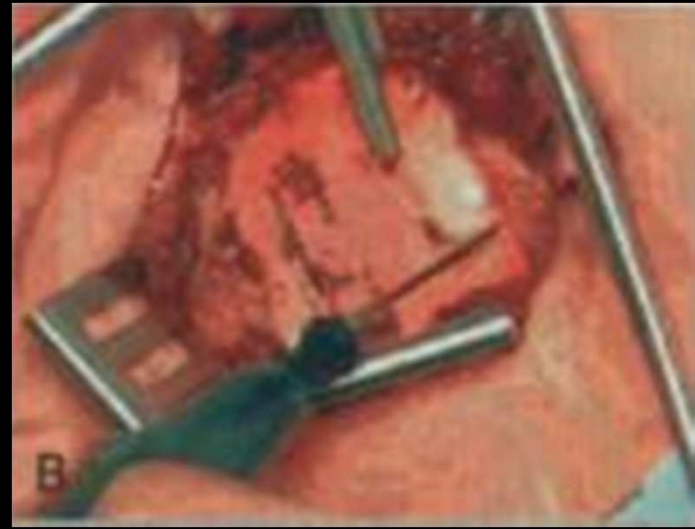- trans-orale
  - Téflon
  - Collagène
  - Silicone
  - Graisse autologue
- percutanée

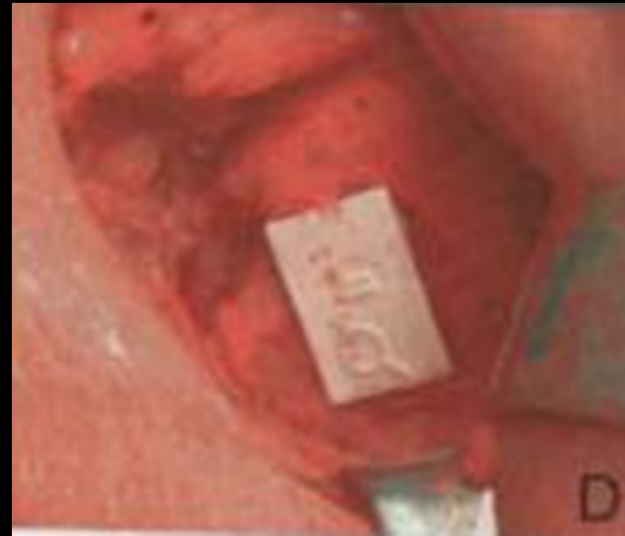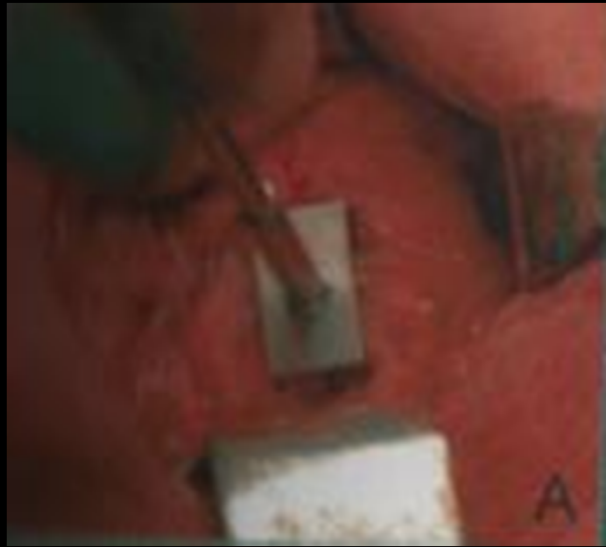
Médialisation par voie externe ou thyroplastie

Gestes palliatifs

- SNG
- Trachéotomie







# IMMOBILITE GLOTTIQUE UNILATERALE

Rééducation orthophonique

Laryngoplastie de médialisation par injection intra-laryngée

- trans-orale
  - Téflon
  - Collagène
  - Silicone
  - Graisse autologue
- percutanée

Médialisation par voie externe ou thyroplastie

Gestes palliatifs

- SNG
- Trachéotomie

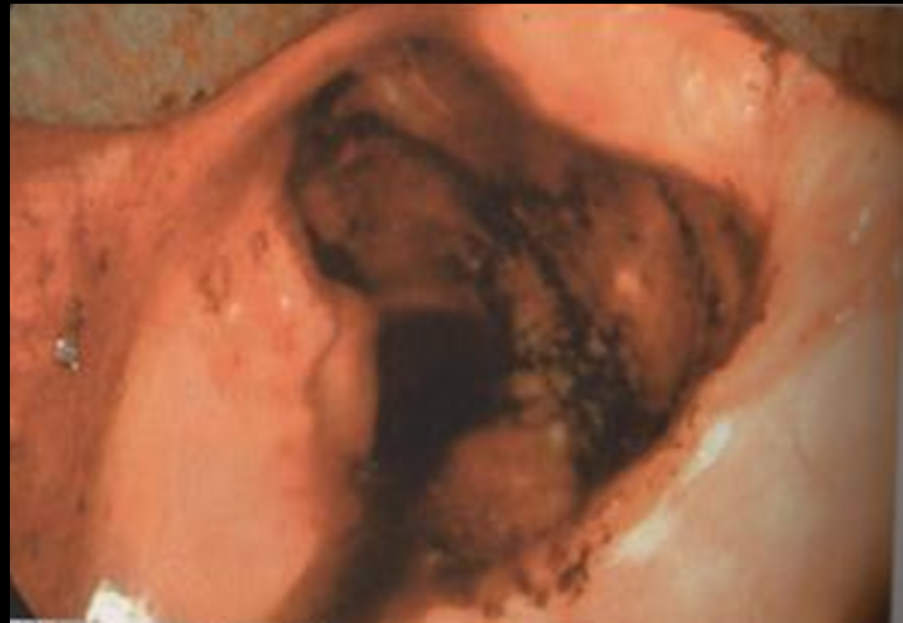
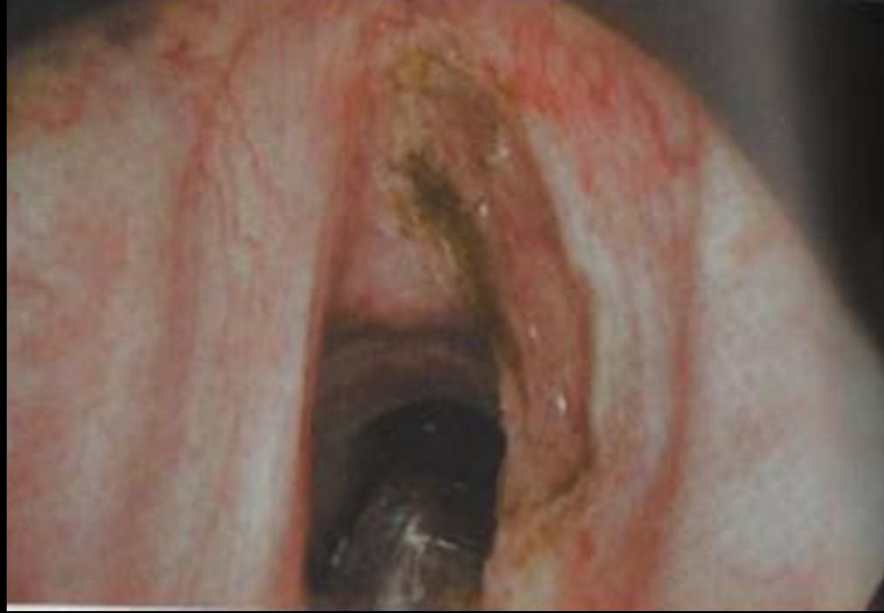


# IMMOBILITE LARYNGEE BILATERALE

## Paralysies bilatérales en fermeture

- Trachéotomie
- Chirurgie élargissement glotte post.:
  - Chirurgie endoscopique laser CO2:  
cordectomie, aryténoïdectomie, cordopexie
  - Chirurgie par voie cervicale:  
intervention de King, de Woodman,  
Thyrotomie ant



# IMMOBILITE LARYNGEE BILATERALE

## Paralysies bilatérales en ouverture

- Trachéotomie
- Suture épiglotte à la margelle laryngée
- Suture cordes vocales entre elles
- Diversion trachéo-oesophagienne
- Laryngectomie totale
- Réinnervation laryngée: branche descendante du XII